ÜBER
SPONTANLUXATIONEN BEI COXITIS

MIT ZWEI ABBILDUNGEN.

INAUGURAL-DISSERTATION

ZUR

ERLANGUNG DER MED. DOKTORWÜRDE

VORGELEGT DER

HOHEN, MEDIZINISCHEN FAKULTÄT

DER

ALBERT-LUDWIGS-UNIVERSITÄT

ZU

FREIBURG i. Br.

VON

HANS HAHN.

□□□

1910
BADISCHE VERLAGSDRUCKEREI KARLSRUHE.

ÜBER SPONTANLUXATIONEN BEI COXITIS

MIT ZWEI ABBILDUNGEN.

INAUGURAL-DISSERTATION

ZUR

ERLANGUNG DER MED. DOKTORWÜRDE

VORGELEGT DER

HOHEN, MEDIZINISCHEN FAKULTÄT

DER

ALBERT-LUDWIGS-UNIVERSITÄT

ZU

FREIBURG i. Br.

ACAD. LUGD. BAT. BIBL.

VON

HANS HAHN.

1910
BADISCHE VERLAGSDRUCKEREI KARLSRUHE.

Gedruckt mit Genehmigung der medizinischen Fakultät
der Universität Freiburg i. Br.
Referent: Geh. Hofrat Prof. **Dr. Kraske.**

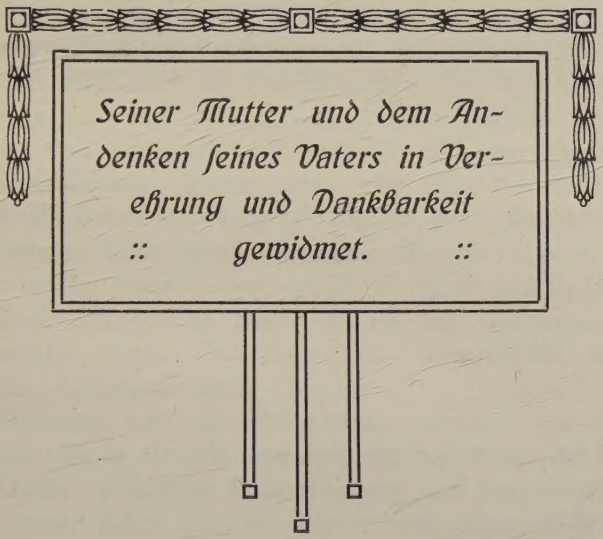
Seiner Mutter und dem Andenken seines Vaters in Verehrung und Dankbarkeit
:: gewidmet. ::

Frakturen und Luxationen haben von jeher in der ärztlichen Praxis eine große Rolle gespielt. Es ist deshalb kein Wunder, daß man sich schon im Altertum mit diesen charakteristischen augenfälligen Veränderungen des Körpers und seiner Funktion beschäftigt hat und daß wie überhaupt in der Medizin auch die Anschauungen über ihre Aetiologie, Therapie etc. sich mannigfach geändert haben. Daß im Verlauf von entzündlichen Gelenkkrankheiten Luxationen entstehen können, haben schon die alten Aerzte gewußt. Jedenfalls lassen sich folgende Stellen der Aphorismen des Hippokrates kaum anders deuten: Quibuscunque a coxendicum morbo vexatis, coxa excidit, et rursus incidit, his muci accedunt. (Aphorism. Sect. VI, 59) und Quibuscunque a coxendicum morbo dinturno vexatis, coxa excidit, his crus tabescit (Aphorism. Sect. VI. 13).

Während nun das Hüftgelenk, vermöge der starken Muskeln, die es allseitig umgeben, der besonders bei Frauen und Kinder reichlichen Fettpolsterung und hauptsächlich infolge seiner tiefen Lage im allgemeinen gegen größere Gewalteinwirkungen geschützt ist — nach Kronleins statistischer Zusammenstellung von 400 frischen, in der Berliner Klinik beobachteten traumatischen Luxationen betreffen nur acht das Hüftgelenk, also 2% — verschiebt sich dieser Prozentsatz bedeutend zu Ungunsten der auf entzündlicher Basis beruhenden Krankheiten des Hüftgelenkes — nach der Statistik von Watson Cheyne entfallen hier auf das Hüftgelenk 14,6%.

Und gerade dieselben Faktoren, die dem Eintritt von traumatischen Luxationen hinderlich sind, wie die Größe des Hüftgelenkes, die Masse des im Gelenk sitzenden

Knochengewebes und ferner die Ausbreitung seiner Synovialis einerseits, seine vielfache funktionelle Inanspruchnahme, seine Lage und die daraus sich ergebende Möglichkeit der Einwirkung einer Verletzung oder einer sonstigen Schädlichkeit andererseits, alldies sind Momente, welche die Häufigkeit der Coxitis erklärlich machen. Denn einerseits ist hier die Insertion der Kapsel am Knochen in gewisser Beziehung maßgebend, ob ein tuberkulöser Herd direkt in das Gelenk durchbricht, andererseits ist die Ausdehnung und Ausdehnbarkeit der Gelenkkapsel von ziemlicher Bedeutung für die Grenzen der tuberkulosen Gelenkerkrankung, ihre spätere Ausbreitung und für den Eintritt besonderer Komplikationen wie Pfannenverschiebung, Luxationen etc.

In den folgenden Blättern will ich nun eine kurze Schilderung der typischen pathologisch-anatomischen Veränderungen geben, die der Luxation bei Coxitis vorausgehen, und im Anschluß daran folgende Fragen zu beantworten suchen:

1. Auf welche Weise entstehen die Spontanverrenkungen bei Coxitis?
2. Welches sind ihre klinischen Symptome und wie kommt ihre Diagnose zustande?
3. Wie ist ihr weiterer Verlauf und ihre Prognose?
4. In welchen Fällen und auf welche Art kann ein Heilverfahren unternommen werden?

Pathologische Anatomie.

Der komplizierte anatomische Bau des Hüftgelenkes, wo der ganze zur Diaphyse gehörige Schenkelhals und der Schenkelkopf von Gelenkkapsel umgeben sind, macht schon von vornherein wahrscheinlich, daß der Ausgangspunkt der Coxitis sowohl im Gelenk als auch im Knochen, also im Femur oder im Acetabulum, sitzen kann. Nur das Knorpelgewebe ist in Folge seines kompakten Baues und seines Gefäßmangels selten der primäre Sitz der Tuberkulose; bei

allen Veränderungen spielt es eine passive Rolle, indem es sowohl von der freien Gelenkfläche her als auch vom darunterliegenden Knochen angegriffen werden kann.

In die lange Zeit herrschende Verwirrung, ob die tuberkose Erkrankung allein vom Knochen oder nur von der Synovia ausgeht, brachten die genauen pathologischen Untersuchungen von Volkmann, Koenig, die bei der Resektion des Hüftgelenkes gewonnenen Erfahrungen und in neuester Zeit die röntgenologischen Nachprüfungen Klarheit; heutzutage ist man der Ansicht, daß der primäre Sitz der Tuberkulose in der Mehrzahl der Fälle im Knochen und nur im geringen Maße in der Synovia ist.

Mit Koenig, der wohl die größte Erfahrung auf dem Gebiete der Gelenktuberkulose besitzt, nehmen wir an, daß die synoviale Coxitis mit einer entzündlichen Schwellung der Synovialmembran beginnt, die alsbald zur Granulationsbildung und ferner zur Vermehrung und Trübung oder eifrigen Umwandlung der meist gleichzeitig entstandenen synovialen, gelatinösen Flüssigkeit führt. Von gewisser Wichtigkeit für den weiteren Verlauf der Erkrankung ist der Faserstoff, wenn auch eine Faserstoffauflagerung in der Art wie beim Kniegelenk, beim Hüftgelenk nicht vorkommt. Das Fibrin frißt den Knorpel an und erzeugt mit Vorliebe an den Stellen Defekte, an denen sich infolge der augenblicklichen Stellung des Oberschenkels Femurkopf und Pfanne besonders innig berühren. In anderen Fällen bildet sich schon frühzeitig eine Ostitis tuberkulosa der subchondralen Oberfläche aus, wodurch der Knorpel bald gelöst, in seiner Ernährung vielleicht durch Toxine geschädigt und nun allerlei mechanischen Einflüssen ausgesetzt wird.

Der Entzündungsprozeß am Knorpel kann nun verschiedene Ausgänge haben. Entweder füllt nur Granulationsgewebe das Gelenk aus (sog. parenchymatöse Synovialis tuberkulose) oder es kommt außer Bildung dieses noch zur Eiterung und Verkäsung im Gelenk. Im ersten Falle verbreiten sich die tuberkulosen Granulationen allmählich auf den Knochen und zwar besonders an zwei Stellen, einmal

am Ansatz der Synovialmembran am Schenkelhals, und zweitens an der Insertionsstelle des Lig. rotundum, das schon frühzeitig in Granulationsmassen umgewandelt und zerstört wird; im zweiten Falle zerstört der Eiter die Knorpelfläche noch mehr, als das Fibrin oder die Ostitis tuberkulosa es vermochte. Die oberflächlichen Knorpelschichten werden allmählich ganz oder zum Teil haubenförmig abgehoben oder an einzelnen Stellen siebförmig durchlöchert.

Infolge dieser entzündlichen Prozesse, die sich sowohl am Kopf wie an der Pfanne abspielen, weitet sich die Pfanne bald langsamer, bald schneller aus, je nach den äußeren Einflüssen, die mechanisch auf ihre Gelenkoberfläche einwirken und je nach der Schwere der Erkrankung; ihre normale Form verschwindet entsprechend der meist typisch eingehaltenen Stellungsanomalie, zumeist nur nach der lateralen Pfannenseite, seltener nach der oberen, unteren oder medialen und wohl nie nach beiden Seiten zugleich.

Während nun auf die oben geschilderte Weise die Pfanne ihre kreisförmige Gestalt eingebüßt und sich in ein Oval umgestaltet hat, zeigen sich ähnliche Erscheinungen des Druckschwundes auch am Gelenkkopf. Er verliert seine normale Rundung, wird entsprechend den Teilen der Pfanne, gegen die er bei den verschiedenen Kontrakturstellen, wie sie im Laufe des Coxitis sich ausbilden, angedrückt wird, oft so erheblich verkleinert, daß er in der pathologisch erweiterten Pfanne nur noch schwer einen festen Halt findet.

Viel häufiger ist der pathologisch-anatomische Vorgang bei der tuberkulosen Coxitis ein anderer, wenn nämlich der tuberkulose Prozeß nicht von der Synovia, sondern vom Knochen ausgeht.

Bricht der primäre tuberkulose Herd, der sowohl im Kopf als auch in der Pfanne sitzen kann, in das Gelenk ein (intraartikulaerer Durchbruch), das ja weithin den Kopf umgiebt, so entsteht sekundär aus der Osteopathie eine Arthropathie. Es wird dabei die Knorpeldecke buckel-

förmig oder vollständig abgehoben, so daß der darunter sitzende Eiter sicht leicht einen Weg in das Gelenk bahnen kann. Er findet jedoch meist kein intaktes Gelenk vor, besonders wenn der Prozeß schon bis an die äußersten Schichten gerückt war. Besonders Ueberanstrengungen, Traumen, scheinen einen Erguß in den Kapselraum zu begünstigen.

Von dem Augenblick, wo der tuberkulose Herd das Gelenk erreicht hat, ist der Verlauf der Coxitis ein ähnlicher wie bei der synovialen Form. Auch hier kommt es durch immer größere Ausbreitung der Tuberkulose, durch Druck usur und Ulceration zu inneren Zerstörungen der Gelenkenden, in ähnlicher Weise, wie sie bereits oben beschrieben worden sind.

I. Mechanismus der Luxationen.

Wie über die Ursache und den Verlauf der Coxitis, so war man auch über die Aetiologie und den Mechanismus der bei ihr auftretenden Luxationen bis in die Mitte des vorigen Jahrhunderts im Unklaren. Galen, Avikenna, Albukasis führen sie auf abnorme Anhäufung von Gelenkflüssigkeit zurück; spätere Autoren wie Petit und Bichat heben besonders die Bedeutung des Traumas für die Entstehung des Ergusses und so für das Auftreten von Luxationen hervor. Erst Portal und später S. Cooper ahnten den Zusammenhang des Gelenkergusses mit der Skrofulose, eine Vermutung, die durch die anatomischen Untersuchungen von Brodie, Bonnet, Rokitansky, Volkmann, Virchow, Klenke und die Entdeckung des Tuberkelbazillus durch Koch ihre Bestätigung fand.

In die lange Zeit herrschende Verwirrung, auf welche Weise im Verlauf von Gelenkkrankheiten Luxationen entstehen können, brachte Volkmann endlich Klarheit durch die scharfe Trennung der Spontanluxationen in Deformationsuxationen, die infolge von Knochenschwund bei den vorgeschrittenen Stadien der Arthritis deformans vorkommen,

in Distensionsluxationen, die durch Dehnung, Erschlaffung und Verlängerung der Gelenkbänder ohne wesentliche Veränderung der Knochenform bedingt sind, und schließlich in Destruktionsluxationen, die durch Zerstörung des Gelenkkopfes und eifrige Einschmelzung der Bände hervorgerufen werden, eine Einteilung, die auch heute noch zu Recht besteht.

Sowohl Distensionsluxationen als auch Destruktionsluxationen, manchmal allerdings nicht als reine Typen, kommen bei der Coxitis vor.

Distensionsluxationen.

Man hat lange darüber gestritten, ob ein Gelenkerguß den Gelenkkopf direkt heraustreiben könne, wie es noch die Chirurgen der früheren Jahrhunderte vermuteten. Diese Vermutungen, wie sie von Galen, Avikenna und später von Petit und Camper aufgestellt wurden, erhielten ihre Bestätigung durch die Experimente von Parise und Bonnet zu einer Zeit, als bereits eine Reihe guter, durch Sektionen gestützter Beobachtungen von Spontanluxationen in Folge hochgradigen Gelenkergusses vorlag, so von Levausage, Stromeyer, Rokitansky u. A. Parise und Bonnet zeigten, daß am normalen Hüftgelenk forcierte Injektionen von Flüssigkeit die Gelenkfläche der Pfanne und des Caput femoris um 3—6 mm auseinandertreiben und dieselben bei kontinuierlicher Zunahme der Flüssigkeitsansammlung die Wirkung des Atmosphärendruckes aufheben und selbst den Widerstand der Gelenkbänder überwinden könnten, bis schließlich eine Luxation eintritt.

Es ist deshalb leicht verständlich, daß bei lange bestehender Ansammlung von Flüssigkeit, mag sie nun serös oder eitriger Natur sein, und durch den so bedingten Druck die Hüftgelenkkapsel allmählich erweitert wird und ihre normale Elastizität verliert; besonders sind disponiert dafür bestimmte, sowohl hinten als auch vorn gelegene, schwache Stellen an den Gelenkbändern.

Wie bedeutend die Erweiterung der Gelenkkapsel und die Verlängerung der Lig. teres unter Umständen hierbei sein kann, beweist die Beobachtung Stanleys, der die Hüftgelenkkapsel einmal bis auf 13 cm verlängert fand, und ebenso der in der Literatur niedergelegte Fall von Hutson, in welchem das Lig. teres 11 cm lang und so dick wie die Achillessehne war.

Nach dem Gesagten ist es leicht zu verstehen, daß bei einer durch einen Erguß erschlafften Kapsel oft eine leichte Bewegung oder Lageveränderung des Beines, wie sie oft unwillkürlich im Schlafe vorgenommen wird, genügt, um den Kopf aus der Pfanne zu treiben, besonders wenn zugleich, wie es bei der Coxitis oft vorkommt, die Hüftmuskeln, die auch als Kapselspanner dienen, infolge der bestehenden Inaktivität erschlafft und auch der Kopf oder die Pfanne nicht mehr ganz intakt sind.

Wenn wir Distensionsluxationen im allgemeinen hauptsächlich im Verlaufe gewisser schwerer, akuter Krankheiten, des Typhus, des Scharlachs, der Masern, Pocken, Ruhr, Diphterie und ferner im Puerperium auftreten sehen, so kommen sie gleichwohl, vielleicht auch nicht als reine Typen, auch bei der Coxitis, besonders der des Kinderalters vor. Kirmisson beschreibt vier Fälle von plötzlicher Luxation der Hüfte nach Coxitis, die einen, höchstens zwei Monate bestand und die er wohl mit Recht mit den plötzlichen Luxationen nach akuten Infektionskrankheiten in Parallele stellt. Auch Rovsing weist auf den akuten Verlauf der tuberkulosen Arthritis und Ostitis im Säuglingsalter hin und beschreibt diese Erkrankung als Pyathron tuberkulosum acutum. Auch hier will er plötzlich auftretende Luxationen beobachtet haben. Bei Sektionen und Operationen sieht man dann nur eine starke Erschlaffung der Kapsel, keine besondere Veränderung des Knochens, oft nur eine mäßige Abhebung des Knorpels. Solche Fälle beobachtete man besonders in der Zeit, wo noch die operative Behandlung der Coxitis im Vordergrund stand, und man war oft erschreckt über die Geringfügigkeit der pathologisch-anatomischen Veränderungen.

Eine gewisse Aehnlichkeit mit den Distensionsluxationen infolge Flüssigkeitsansammlung irgend welcher Art haben die Luxationen infolge erheblicher Granulationswucherung, die als dicke Wülste den Intertionsstellen der Kapsel aufgelagert ist und insbesondere von dem Bindegewebs-Fettlager in der Fossa acetabuli ihren Ausgang nimmt. Besonders F. Koenig hat auf diese Art der Entstehung von Luxationen hingewiesen. Sobald die Schwellung stärker ist, hat das Lig. teres keinen Platz mehr, es wird gedehnt, aus der Fossa acetabuli, der es sich eng anschmiegt, weggedrängt, so daß sich seine Fläche über die danebenliegende Knorpelfläche erhebt; der feste Halt des Kopfes in der Pfanne wird dadurch unmöglich gemacht, so daß eine geringe Luxationsbewegung genügt, um den Kopf aus der Pfanne herauszutreiben.

Destructionsluxationen.

Weitaus häufiger als die reinen Distensionsluxationen sind im Verlauf der tuberkulosen Hüftgelenkserkrankungen die Destruktionsluxationen. Ihr Mechanismus ist bei Kenntnis der der Luxation vorausgehenden phathologisch-anatomischen Veränderungen, die sich an Kapsel, Kopf und Pfanne abspielen, leicht verständlich. Bald sind es vorzugsweise die Gelenkkapsel und das Lig. Bertini, die durch die eitrige Zerstörung, oft zusammen mit dem lange Zeit einwirkenden Kapselerguß erweicht und perforiert werden, bald die knöchernen Gelenkenden, Gelenkkopf und Pfanne, die, primär erkrankt, auch zuerst der Destruktion anheimfallen. In den fortgeschrittenen Stadien der Coxitis aber sind Kapsel- und Knochenerkrankungen meist gleichmäßig an der Entstehung der Luxation beteiligt. Durch Verkleinerung des Gelenkkopfes, die Verbildung der Pfanne wird das Prinzip der innigsten Berührung der Gelenkenden zerstört; ist auch die Kapsel gedehnt und eitrig zerstört, so kann man z. B. unter Umständen den Gelenkkopf aus der Pfanne geradezu herausziehen, so daß er beim Loslassen mit einem fühlbaren Geräusch wieder hineinfährt.

Im allgemeinen ist der genauere Vorgang der Luxation beim Hüftgelenk derselbe wie bei jeder anderen Destruktionsluxation. Der Gelenkkopf, der durch den destruierenden Prozeß seine normale Form eingebüßt hat, und die Pfanne, die ihre kreisförmige Form verloren und sich in ein Oval umgewandelt hat, bilden zwei schiefe Ebenen, die durch den Muskelzug und durch die Schwere ihrer Teile sich gegeneinander zu verschieben suchen. „Der Kopf rückt, wie Volkmann sich treffend ausdrückt, in demselben Verhältnis nach, in welchem die Pfanne, sein Stützgewölbe, sich zurückzieht, wobei die vorderen Partien des Pfannenraums entsprechend leer werden". Kapsel und Lig. Bertini werden auf diese Weise noch mehr gedehnt und der Wirkung des Eiters und der Granulationen noch mehr ausgesetzt. Der in allen seinen Durchmessern verkleinerte Gelenkkopf findet in der verbildeten Pfanne keinen Halt mehr, so daß ein geringer Muskelzug, ein leichtes Trauma, vielleicht ein Umdrehen im Bett genügen, um die Gelenkflächen außer Kontakt zu bringen und den atrophischen Gelenkkopf vollständig aus der Pfanne zu treiben. Den Beweis für eine solche Luxation liefert die wiederholt gemachte Beobachtung, daß der Kopf auf dem Wege zur Luxation auf dem Pfannenrand stehen geblieben ist oder von demselben einen oder mehrere rinnenförmige Eindrücke auf der Oberfläche erhält. Ein zweiter Anstoß wäre dazu nötig gewesen, um die Subluxation in eine Luxation zu verwandeln.

Diese echten Fälle von Destruktionsluxation sind von der besonders bei Caries sicca auftretenden Pfannenwanderung zu unterscheiden, wenn auch eine gewisse Ausweitung der Pfanne sich bei jeder Destruktionsluxation vorfindet. Bei der Pfannenwanderung entsteht zwar eine Verschiebung des ebenfalls kariös veränderten Gelenkkopfes um mehrere Centimeter, ohne daß aber die Gelenkpfanne direkt verlassen wird. Ferner wird die typische Destruktionsluxation sich schneller vollziehen als bei der eigentlichen Pfannenwanderung; auch fehlt bei der Destruktions-

luxation besonders am Anfang die für die Pfannenwanderung charakteristische Pfannenneubildung.

Für den Charakter der Luxation ist sowohl bei der Distensionsluxation als auch bei der Destruktionsluxation die jeweilige Beinstellung von Bedeutung. Da die kariose Zerstörung der Gelenkenden und die Ausbuchtung der Kapsel sich am raschesten an denjenigen Stellen vollzieht, die dem größten gegenseitigen Druck ausgesetzt sind, so werden die der betreffenden Gliedstellung entsprechenden Kontaktstellen des Gelenkkopfes, der Gelenkpfanne und Kapsel am meisten von der Zerstörung ergriffen bezw. die Teile der Kapsel ausgeweitet; sie werden durch den Druck atrophisch und mehr oder weniger zerstört. Auch die anfängliche Verschiebung und spätere Luxation wird sich in dieser Richtung vollziehen.

Liegt also bei der meist vorhandenen Adduktionsstellung, die das II. Stadium der Coxitis darstellt und dann entsteht, wenn das Kind im Bett liegt und zwar auf der gesunden Seite und dabei gern das kranke Bein auf das gesunde legt, der Druckpunkt hinten oben, so entwickelt sich in dieser Lage infolge des andauernden Druckes gegen die hinteren und oberen Partien der Pfanne an dieser Stelle ein progredientes ulceröses Geschwür. Die Pfanne weitet sich nach hinten und oben mehr und mehr aus, hier wird auch der Pfannenrand atrophisch, und es erfolgt die Luxatio iliaca. Liegt der Druckpunkt hinten und unten, so entsteht auf ähnliche Weise eine Luxatio ischiadica.

Steht das Bein dagegen in Flexions- oder in Adduktionsstellung, so wird der Hauptdruck auf den Pfannenboden oder auf den vorderen unteren Pfannenrand ausgeübt. Im ersten Fall tritt, sofern die Pfanne primär erkrankt ist, der Kopf durch die papierdünn gewordene Pfanne ins Becken und bedingt eine Luxatio intrapelvica oder oder centralis der Franzosen, im zweiten Fall die seltene Luxatio obturatoria.

II. Diagnose.

Ehe man die Beckenverschiebung bei der Coxitis kannte, stellte man noch am Anfang des vorigen Jahrhunderts zahlreiche falsche Diagnosen, da man die Lehre Bichats von der primitiven Verlängerung und der darauf folgenden Verkürzung als den wichtigsten, ja ausschließlichen Symptomen auch auf die Coxitis übertrug und eine Luxation stets dann diagnostizierte, wenn im Verlauf der Coxitis diese Symptome eintraten. Und dieser Fehler wurde um so häufiger gemacht, als man die reelle Verlängerung und Verkürzung nicht von einer scheinbaren, durch die Hebung oder Senkung einer Beckenhälfte bedingten unterscheiden konnte. Aufklärend wirkte in Deutschland die im Jahre 1842 erschienene und die Verhältnisse der Beckenverschiebung behandelnde Arbeit Gaedechens, in der scharf der Beweis gebracht wurde, daß einfache Verlängerung und Verkürzung des Beines nicht genügten, um im Laufe einer Gelenkentzündung ohne Weiteres eine Luxation zu diagnostizieren, eine Lehre, die in späteren Jahren durch zahlreiche Autopsien gestützt wurde.

Die Entscheidung auf dem so lange Zeit strittigen Gebiete der Luxationen des Hüftgelenkes brachte das Jahr 1846, als Nelaton das wichtigste diagnostische Hilfsmittel bekannt gab: das Vorragen des Trochanter über die Sitzdarmbein-Linie.

Heute ist die Stellung der Diagnose einer Luxation bei Coxitis im allgemeinen nicht mehr schwierig. Das wertvollste Zeichen ist natürlich das Verhalten des Trochanter maior zur Roser-Nelatonschen Linie: er steht niemals in derselben an normaler Stelle, mag eine Luxation iliaca, ischiadica, pubica oder obturatoria vorliegen, die Messung von der Spina ant. sup. bis zum Malleolus internus ergibt eine Längendifferenz zu Ungunsten der kranken Seite. Nur bei der Luxation obturatoria ist das Bein tatsächlich etwas verlängert, wenn auch eine scheinbare Ver-

kürzung infolge der Adduktion und Flexion bestehen kann. Ebenso auffallend als die genannten Erscheinungen ist die Deformität des Hüftgelenks:

Die Abflachung des Gesäßes, das Fehlen des normalen Trochantervorsprungs, die eventuelle Möglichkeit, den Kopf vom Mastdarm aus abtasten zu können und die allgemeinen Zeichen der Coxitis: hochgradige Schmerzhaftigkeit auf Druck, die Haut glänzend, anaemisch, oedömatös und von mehreren Fisteln durchzogen.

Eine genaue Aufzählung der Symptome, die die Diagnose der verschiedenen Arten der Spontanluxationen bei Coxitis ermöglichen, dürfte sich an dieser Stelle erübrigen.

Differentialdiagnose.

Auch wenn alle diagnostischen Momente richtig benutzt werden, so werden doch immer Fälle übrig bleiben, wo eine scharfe Diagnose einer Luxation nach Coxitis dem untersuchenden Arzt Schwierigkeiten macht, besonders wenn er keine genaue Anamnese zur Verfügung hat. Häufig ist das sonst typische Bild einer Luxation durch die abnorme Beschaffenheit des Gelenkkopfes und der Kapsel und oft auch der Weichteile der Gelenkgegend stark verwischt. Oft läßt die charakteristische Fixation des luxierten Beines in einer bestimmten Stellung, wie sie für die traumatische Luxation typisch ist, im Stich; hier ist sie bereits vor erfolgtem Austritt des Gelenkkopfes vorhanden, da sie ja meist eine wesentliche Ursache der Luxation ist. Und bei den plötzlich entstehenden Luxationen nimmt das verrenkte Bein oft infolge der abnormen Verlängerung der Kapsel und der Bänder eine Lage ein, wie sie bei den traumatischen Luxationen nie entstehen würde. So hat z. B. Roser darauf hingewiesen, daß bei den Distensionsluxationen nach hinten und oben der Fuß sehr oft nicht nach innen rotiert, sondern mit der Fußspitze gerade nach vorn oder sogar etwas nach außen gewandt ist infolge Dehnung des Lig. ilio femorale, eine Lage, die wiederum das Fühlen des

hinter dem großen Trochanter versteckt bleibenden Gelenkkopfes unmöglich macht.

Differentialdiagnostisch kommt in erster Linie die pathologische Pfannenwanderung in Betracht. Der Hochstand des Trochanter maior um einige Centimeter über die Roser-Nelatonsche Linie ist beiden Zuständen gemeinsam. Auf Grund der pathalogisch-anatomischen Veränderungen bei der sogenannten Pfannenwanderung können wir nun annehmen, daß ein schneller, akuter Verlauf für eine Luxation, ein langsamer mehr für eine Pfannenwanderung spricht. Es hängt dies damit zusammen, daß bei der Luxation die Pfannenbildung fehlt, die immer zur Ausbildung eine längere Zeit beansprucht. Wichtig ist ferner für die Differentialdiagnose der Umstand, daß man bei der Pfannenwanderung meist bei Bewegungen, die in Narkose ausgeführt werden, durch gegenseitige Reibung der Knochenenden Krepitation erzeugen kann, was bei Luxation nur selten möglich ist. Von gewisser Bedeutung ist auch die Beobachtung, daß man bei der Pfannenwanderung den Kopf nicht über den oberen Rand der neugebildeten Pfanne hinüberschieben kann.

Differentialdiagnostisch hat man ferner die congenitale und paralytische Luxation auszuschließen, was ohne genaue Anamnese oft nicht so einfach ist. Die wichtige Entscheidung, daß bei congenitaler Luxation die Bewegung im Gelenk sich ohne Schmerzen und im weitesten Umfange ausführen läßt, während bei der Coxitis das Gelenk durch Muskelspannung meist in einer bestimmten Lage fixiert ist, läßt einen manchmal im Stich, da ja auch eine schnell verlaufende Coxitis im Kindesalter oft in ähnlicher Weise ausheilen kann wie eine congenitale Luxation. Wichtig ist dann die Feststellung durch die Anamnese, ob schon im frühesten Kindesalter auf Coxitis hinweisende Erscheinungen von seiten des Gelenkes, Schmerzen, Kontrakturen, Abszesse und dergl. vorhanden waren.

Die Frage, ob vielleicht eine paralytische oder traumatische Luxation vorliegt, wird im ersten Falle durch eine

genaue Anamnese und sonstige Nervenuntersuchung, im zweiten Falle durch den Gedankenschluß entschieden, daß traumatische Luxationen stets die direkte Folge einer größeren Gewalteinwirkung sind und daß kein Grund vorliegt, eine Coxitis anzunehmen, wenn nicht schon vorher Hüftbeschwerden bestanden haben.

Eine Verkürzung durch Wachstumsstörung wird man wiederum dann ausschließen können, wenn das Hüftgelenk funktionell frei ist und die Verkürzung nur durch Längendifferenz bedingt ist.

Liegt die Verkürzung im Gelenkteil, so muß man unter Umständen die Schenkelhalsverbiegung, die Coxa vara, in Betracht ziehen. Eine Verwechslung mit dieser Affektion wird man dadurch vermeiden, wenn man daran denkt, daß bei einer wirklichen Luxation nach Coxitis meist eine ausgedehnte Zerstörung von Kopf und Pfanne besteht, daß für Coxa vara das Fehlen von Abscessen, Fisteln, sowie der noch leidliche Gang, das Allgemeinbefinden, und die bei Bettruhe rasch auftretende Besserung sowie die Rückkehr der Beweglichkeit spricht. Handelt es sich dagegen um eine ohne Eiterung verlaufende Hüftgelenksentzündung mit Verbiegung des Schenkelhalses, so kann dann unter Umständen nur das Röntgenbild die richtige Diagnose geben.

Mit der Schilderung der Besonderheiten bei der Schenkelhalsfraktur und der traumatischen Epiphysenlösung, die miteinander eine gewisse Aehnlichkeit haben, dürfte die Differentialdiagnose erschöpft sein. In beiden Fällen rückt die Spitze des Trochanter über die Roser-Nelatonschen Linie. Die Tatsache, daß das Gehen bis zum Unglücksfall nichts Besonderes geboten hat, daß vorher niemals Schmerzen in der Hüfte bestanden haben, und ferner der Umstand, daß wirklich ein größeres Trauma für die entstandenen Folgen verantwortlich gemacht werden kann, sprechen für eine Fraktur oder traumatische Epiphysenlösung. Umgekehrt wird man mit Recht eine Luxation nach Coxitis diagnostizieren, wenn die Hüftbeschwerden vor dem fraglichen Trauma vorhanden waren, wenn Tuberkulose in

anderen Organen vorliegt und wenn das Hinken und die Hüftschmerzen sich erst einige Zeit nach dem angeschuldigten Trauma ausgebildet haben.

Röntgendiagnose.

In einigen Fällen wird es trotz Berücksichtigung aller aufgezählten diagnostischen Merkmale und trotz genauer Kenntnis der differentialdiagnostisch in Betracht kommenden Zustände nicht gelingen, eine absolut sichere Diagnose, die auch für die Therapie der Luxation nach Coxitis wichtig ist, zu stellen. Hier bleibt uns als letztes diagnostisches Hilfsmittel das Aktinogramm, mit dessen Hilfe wir dann auch die Wirkung der am Hüftgelenk vorgenommenen Eingriffe und den Verlauf der Heilung kontrollieren können. Ein weiterer, nicht zu unterschätzender Vorteil ist darin zu finden, daß der bei den anderen Untersuchungsarten nicht gerade unbedeutende Schmerz durch das Röntgen-Verfahren dem Patienten völlig erspart wird. Während sich die auch für die Prophylaxe der Luxationen wichtige Frühdiagnose der Coxitis auf die im Röntgenbild sichtbare Aufhellung der das Gelenk zusammensetzenden Knochen, auf die Verkürzung und Verdickung des Schenkelhalses oder auf die abnorme Verlängerung desselben gründet und meist auch die Verdünnung der Kortikalis des Femur und ferner meist auch bei Kindern das Zurückbleiben des Knochenkernes im Wachstum infolge eingetretener Auflockerung und Erweichung auf eine Erkrankung des Hüftgelenkes hinweisen, machen noch deutlichere Veränderungen auch dem Ungeübten die Röntgendiagnose leicht. Man kann deutlich sehen, daß die Pfanne leer ist, daß sie im Vergleich zur Pfanne der anderen Seite durch die destruktiven Prozesse erweitert ist und daß meist auch Auffaserungen und Substanzverluste bestehen; der Schaft erscheint zentralwärts als verschiedene unscharfe Erosionen zeigender Stumpf, der offenbar dem Trochanter maior entspricht.

Während die anderen differentialdiagnostisch in Betracht kommenden Zustände so bald ausscheiden, ist es vielleicht wichtig, auf die im Röntgenbilde sichtbaren eigentümlichen Veränderungen bei der congenitalen Luxation hinzuweisen. Mit besonderer Berücksichtigung von Ludloffs umfangreichen Röntgenuntersuchungen weist Wette insbesondere auf die für die congenitale Luxation charakteristische Steilheit und Kleinheit der Pfanne, auf die starke Verdeckung des Pfannenbodens, die wenigscharfen, knöchernen Pfannenränder, die Form des Y-Knorpels, die Form und Stellung der oberen Femurenden sowie eventuell damit korrespondierende Erscheinungen auf der gesunden Seite hin, alles Kennzeichen, welche die angeborene Hüftluxation von der pathologischen abgrenzen.

III. Verlauf und Prognose.

Mit dem Eintritt der Spontanluxation ist die Coxitis noch lange nicht vollständig abgelaufen. Wenn sich auch mitunter eine Ankylose, zuweilen eine knöcherne Ankylose ausbilden kann, so braucht deswegen der kariöse Prozess als solcher noch lange nicht zum Stillstand kommen, besonders wenn z. B. die Luxation nur unvollständig ist und mit den Gelenkenden die Caries sich verschiebt.

Ob der destruktive Prozess hier Fortschritt macht oder ob es zur Ausheilung kommt, das hängt von verschiedenen Umständen ab.

Anders ist es, wenn die Luxation eine vollständige ist und so die entzündlichen Gelenkenden ganz außer Kontakt kommen, so daß sie nun den ungünstigen Wirkungen des gegenseitigen Druckes entzogen sind. Hier tritt dann manchmal auch in den verzweifelten Fällen eine rasche, leidliche Heilung ein, ein Umstand, der bei den gleich zu schildernden prophylactrischen und therapeutischen Maßnahmen wesentlich in Betracht kommt. Für den weiteren Verlauf ist es bemerkenswert, daß sich nach einer pathologischen Luxation meist eine kompensatorische Genu-Valgum Stellung ausbildet, wodurch das Gehen erleichtert wird.

Was die Prognose der Luxationen nach Coxitis anbelangt, so ist dieselbe meist mit Reserve zu stellen, da ja die Luxationen meist erst im späteren Verlaufe der Coxitis eintreten, wo ja die Aussichten für die Heilung immer ungünstiger sind. Je jugendlicher ein Patient ist und je früher die Luxation eintritt, desto besser ist die Prognose; bei kachektischen Patienten mit ausgebreiteter Tuberkulose und starken Eiterungen ist die Prognose direkt infaust zu nennen.

Von Wichtigkeit ist es für den behandelnden Arzt zu wissen, daß die Gefahr der meist notwendigen Hüftgelenkresektion, dank der verbesserten Technik und Antisepsis, ziemlich erheblich eingeschränkt worden ist, und daß die funktionellen Resultate nach der Hüftgelenkresektion ebenfalls bessere geworden sind, seitdem man eingesehen hat, daß sobald man ein bewegliches Gelenk nicht erreichen kann, was nur selten der Fall ist, selbst ein ankylosiertes Gelenk in Streck- und leichter Abduktionsstellung ein erstrebenswertes Ziel ist.

Auch sind die Resultate selbst bei Kindern, wo man nach Entfernung der oberen Epiphyse des Femur früher eine Beeinträchtigung im Längenwachstum des Beines gefürchtet hatte, garnicht so schlecht, weil das Längenwachstum des Oberschenkels in der Hauptsache nicht von der oberen Epiphyse, sondern bekanntlich von der unteren, am Knie gelegenen ausgeht.

IV. Prophylaxe und Therapie.

Eine gewisse Rolle in dem Kapitel von den Luxationen spielt die Prophylaxe, die darin besteht, eine Coxitis möglichst frühzeitig zu behandeln und die Behandlung lange genug fortzusetzen bezw. eine drohende Luxation unter Umständen zu verhüten. Der erste Teil dieser ärztlichen Tätigkeit fällt mit der allgemeinen Therapie der Coxitis zusammen und soll hier nicht länger abgehandelt werden. Es mag hier nur der Hinweis genügen, daß die anatomischen Veränderungen meist den Schmerzen bei der Coxitis um

ein großes Stück vorauseilen und daß andrerseits makroskopische anatomische Veränderungen am Knochen frühzeitig den Röntgenstrahlen zugänglich sind, woraus sich ein weiterer Wert der Röntgenstrahlen ergiebt. Der Röntgenapparat bietet weiterhin die Möglichkeit zu erfahren, ob es sich um einen ostalen oder synovialen Prozess im Hüftgelenk handelt, ein Punkt, der für die allgemeine Prophylaxe und Therapie bei Coxitis auch nicht ohne Bedeutung ist.

Für den zweiten speziellen Teil der Prophylaxe bei Luxationen nach Coxitis ist es wichtig zu wissen, daß die Verrenkung hauptsächlich im zweiten Stadium durch die Adduktion und Rotation nach innen begünstigt wird, woraus sich als Hauptaufgabe ergiebt, eine solche Adduktion und Rotation nach innen nach Möglichkeit zu verhindern. Es geschieht das einerseits durch die bekannte Extension am kranken Gliede, wodurch zugleich ein Abwärtsziehen der höher gestellten kranken Seite und dadurch ein Ausgleich der Adduktionsstellung erreicht wird, andrerseits durch gut angelegte Gipsverbände in ähnlicher Stellung und mit leichter Einbiegung seitlich der Darmbeinschaufel, um eine eventuelle Pfannenverschiebung zu verhüten. Namentlich in der Kinderpraxis finden sie reichliche Anwendung, da die kleinen Patienten eine ruhige Lage nicht lange einhalten können und durch allerhand Bewegungen das Zustandekommen der Luxation beschleunigen könnten.

In allen gefährlichen, d. h. mit starker Eiterung, Fistelbildung, hohem Fieber etc., einhergehenden Fällen wird man natürlich auf die Verhütung der Luxation verzichten müssen. Auf der einen Seite steht Decubitus, Schlaflosigkeit und wohl auch vermehrte Entzündung infolge der gewaltsam fixierten Lage, auf der anderen Seite die durch mannigfache Erfahrung gestützte Tatsache, daß ein spontan luxiertes Gelenk die Eiterung eher zu überstehen vermag als ein nicht luxiertes. Denn das Austreten des Kopfes aus der Pfanne wird in gewisser Beziehung stets eine antiphlogistische Wirkung auf die entzündlichen Teile haben müssen; die entzündlich gereizten und gewucherten Gewebe kommen

unter einen geringeren Druck, wenn der Flächenkontakt zwischen Kopf und Pfanne aufgehoben, ein Erfolg, auf den ja auch die Extensionsverbände hinausstreben.

Es haben deshalb Bell und andere ältere Chirurgen geraten, in schweren Fällen von Hüftgelenksentzündung den Eintritt der Luxation nicht zu verhüten, sondern im Gegenteil zu erleichtern; sie erwarteten dadurch eine raschere Ausheilung.

Ist nun die Luxation trotz geeigneter Prophylaxe eingetreten oder kommt ein Patient mit derselben bereits in Behandlung, so hat die weitere Therapie in eine allgemeine und eine lokale zu zerfallen. So lange die Coxitis noch besteht, wird man zunächst diese mit den für die Coxitis bekannten diatetischen, hygienischen und medikamentösen Maßnahmen zu behandeln haben und nur besonderen Wert darauf legen, die fehlerhafte Stellung des Beines, die einer weiteren Verschiebung Vorschub leistet, in einer für den künftigen Gebrauch möglichst günstigen Stellung zu korrigieren.

Was die Frage der Einrenkung betrifft, so ist dieselbe, sobald die Zerstörung nur einigermaßen fortgeschritten ist, nicht indiziert; man wird befürchten müssen, daß der Akt der Reposition, obgleich er nicht mit so viel Kraftaufwand ausgeführt zu werden braucht, wie die Reposition traumatischer Luxationen, einen neuen traumatischen Reiz setzt und daß die Einrenkung nur von kurzer Dauer sein wird.

Es besteht die Gefahr, daß der lokale Prozeß von neuem aufflackert und eine miliare Aussaat des tuberkulösen Materials erfolgt. Frakturen des oft sehr verdünnten Knochens können dabei leicht entstehen.

Anders bei den plötzlichen Luxationen im Beginne der Coxitis, wo es sich meist um eine sogenannte Distensionsluxation handelt. Diese bieten eine günstigere Prognose; die Reluxation tritt dann nach sorgfältiger Behandlung oft nicht wieder ein.

Im ersten Fall können wir einen Erfolg nur von einem operativen Eingriff erwarten. Dieser besteht in der Refektion der destruierenden Gelenkenden, und ist auch sie nicht

mehr durchführbar wegen zu großer Zerstörung, so bleibt, sofern nicht an anderen Stellen eine floride Tuberkulose besteht, als letztes Mittel die Exartikulation des Femur femoris übrig.

Die Resektion ist bei Luxationen nach Coxitis um so leichter, als der Kopf durch seine Luxationsbewegung dem Resektionsmesser geradezu entgegenkommt. Die Schwierigkeiten sind ferner geringer, da es sich meist um Kinder mit schwacher Muskulatur handelt und weil infolge der destruierenden Prozesse alle die festen und widerstandsfähigen Verbindungen, die besonders hinderlich sind, gelockert sind.

Wie weit die Resektion gehen darf, ob sie sich nur auf den Femurkopf nebst Hals beschränken soll oder ob ihr auch der große Trochanter oder sogar ein Teil der Pfanne geopfert werden soll, darüber lassen sich keine bestimmten Vorschriften machen. Hier ist nur der objektive Befund maßgebend und der Grundsatz, alles Kranke zu entfernen, um ein Recidiv zu vermeiden. Über die Art der Schnittführung herrscht insofern Einigkeit, daß die subtrochantere Resektion nach Langenbeck auf der hinteren Seite des Gelenkes den leichtesten Zugang zu dem Gelenk schafft und die besten funktionellen Resultate bietet.

Die Nachbehandlung besteht außer den allgemeinen diätetischen Maßnahmen in einer möglichsten Ruhigstellung in abduzierter Stellung mit Extension und Schonung des kranken Beines durch geeignete orthopädische Apparate.

Statistik der im Jahre 1906, 1907, 1908 in der Freiburger chirurgischen Universitätsklinik behandelten Tuberkuloseerkrankungen.

Es entfallen der Zahl nach und procentulaliter.

	1906 Gesamtzahl 312	1907 Gesamtzahl 335	1908 Gesamtzahl 277
Lymphomata colli	61 = 19,6 Proz.	50 = 14,9 Proz.	40 = 14 Proz.
Kniegelenk	37 = 11,9 „	35 = 10,4 „	43 = 15,7 „
Coxitis	35 = 11,2 „	43 = 12,8 „	30 = 10,9 „
Spondylitis	23 = 7,4 „	34 = 10,1 „	23 = 8,4 „
Knochentbc. des Fußes	15 = 4,8 „	9 = 2,7 „	13 = 4,7 „
Allgemeine Knochentbc.	10 = 3,2 „	2 = 0,6 „	3 = 1,1 „
Handgelenkstbc.	15 = 4,8 „	12 = 3,6 „	7 = 2,6 „
Tbc. d. Achseldrüsen	7 = 2,2 „	10 = 3,0 „	5 = 1,8 „
Rippentbc.	5 = 1,6 „	8 = 2,4 „	5 = 1,6 „
Fußwurzeltbc.	10 = 3,2 „	2 = 0,6 „	10 = 4,6 „
Beckentbc.	10 = 3,2 „	9 = 2,7 „	4 = 1,4 „
Ellenbogentbc.	7 = 2,2 „	14 = 4,2 „	10 = 4,6 „
Nierentuberkulose	5 = 1,6 „	6 = 1,8 „	3 = 1,1 „
Hodentbc.	5 = 1,6 „	3 = 0,9 „	3 = 1,1 „
Cystitis tuberculosa	5 = 1,6 „	4 = 1,2 „	3 = 1,1 „
Tbc. d. Genitalien	4 = 1,3 „	2 = 0,6 „	—
Schultergelenkstbc.	3 = 1 „	5 = 1,5 „	2 = 0,7 „
Unterschenkeltbc.	3 = 1 „	—	1 = 0,4 „
Spina ventosa	3 = 1 „	6 = 1,8 „	5 = 1,8 „
Kreuzbeintbc.	2 = 0,6 „	2 = 0,6 „	2 = 0,7 „
Tbc. Ileocoecaltumor	2 = 0,6 „	2 = 0,6 „	3 = 1,1 „
Sehnenscheidentbc.	2 = 0,6 „	—	3 = 1,1 „
Lupus	2 = 0,6 „	3 = 0,9 „	2 = 0,7 „
Larynxtbc.	3 = 1 „	2 = 0,6 „	—
Peritonitis tbc.	5 = 5,6 „	5 = 1,5 „	7 = 2,6 „
Tuberculos. Fistel am anus	2 = 0,6 „	—	—
Oberarmtbc.	2 = 0,6 „	1 = 0,3 „	1 = 0,4 „
Caries sicca coxae	2 = 0,6 „	—	1 = 0,4 „
Caries pedis	2 = 0,6 „	—	—
Unterarmtbc.	1 = 0,3 „	2 = 0,6 „	1 = 0,4 „
Bursitis tbc.	1 = 0,3 „	1 = 0,3 „	1 = 0,4 „
Caries fibulae	1 = 0,3 „	2 = 0,6 „	1 = 0,4 „
Darmbeintbc.	1 = 0,3 „	—	1 = 0,4 „

	1906 Gesamtzahl 312	1907 Gesamtzahl 335	1908 Gesamtzahl 277
Tibia tbc.	1 = 0,3 Proz.	4 = 1,2 Proz.	1 = 0,4 Proz.
Urogenitaltbc.	1 = 0,3 „	1 = 0,3 „	1 = 0,4 „
Meningitis tbc.	1 = 0,3 „	—	2 = 0,7 „
Hallux tbc.	1 = 0,3 „	—	1 = 0,4 „
Tbc. Fistel am Becken	1 = 0,3 „	1 = 0,3 „	—
Kopfknochentbc.	1 = 0,3 „	1 = 0,3 „	2 = 0,7 „
Jochbeintbc.	1 = 0,3 „	1 = 0,3 „	1 = 0,4 „
Tbc. d. Pleura	1 = 0,3 „	—	—
Tbc. Lymphangitis	1 = 0,3 „	—	—
Unterkiefertbc.	1 = 0,3 „	—	—
Tbc. Entzdg. unt. d. Platysma	—	—	—
Patellatbc.	—	1 = 0,3 „	—
Tbc. Fisteln	—	3 = 0,9 „	4 = 1,4 „
Handwurzeltbc.	—	4 = 1,2 „	5 = 1,8 „
Fußgelenkstbc.	—	3 = 0,9 „	2 = 0,7 „
Lungentbc.	—	8 = 2,4 „	3 = 1,1 „
Tbc. Abscehse	1 = 0,3 „	18 = 5,4 „	7 = 2,6 „
Tuberculose d. Articulatio	—	3 = 0,9 „	1 = 0,4 „
sacroiliaca	—	—	—
Miliartbc.	—	2 = 0,6 „	—
Claviculatbc.	—	1 = 0,3 „	1 = 0,4 „
Calcaneustbc.	—	2 = 0,6 „	3 = 1,1 „
Nebenhodentbc.	—	4 = 1,2 „	3 = 1,1 „
Sternumtbc.	—	3 = 0,9 „	—
Tarsustbc.	—	—	1 = 0,4 „

Krankengeschichten.

I. Personalien: Lienhard, Frida, 11 J.
Eintritt in die Klinik: 18. XII. 1906.
Krankheit: Coxitis tbc. r. mit spontaner Luxation.

Anamnese: Seit Sommer 1906 klagt das Kind über Schmerzen in der rechten Hüfte und hinkt. Zeitweise daheim Extensionsverband, der nicht gut ertragen wurde.

Status praeceus: Das Bein ist verkürzt, adduziert und einwärts rotiert.

Das Röntgenbild ergiebt außer der Coxitis auch eine Spontanluxation.

Fig. I. Luxatio iliaca path. bei tub. Coxitis.[1])

21. XII. Extension: Rechts abwärts, an der linken Hüfte aufwärts.

25. I. Gipsverband.

29. I. Aus der Klinik entlassen.

Vom 18. Sept. 1906 ab sechs Wochen wurde Patient in ähnlicher Weise auf hiesiger Klinik behandelt.

Abermalige Aufnahme am 21. Okt. 1907.

Am 14. III. 1908. Operation: Ausräumung der Fisteln. Ganze Hautpartien des rechten Oberschenkels sind unterminiert. Die Fisteln, die hauptsächlich nach dem Hüftgelenk führen, werden

ausgekratzt. Gelenkkopf und Trochanter werden durch typischen Resektionsschnitt reseciert. Der Knochen ist sehr morsch und atrophisch, er zeigt ausgedehnte tuberkulose Erkrankung. Die ganze Pfanne ist mit tuberkulosen Granulationen und Sequestern besetzt und wird ausgeräumt.

Injektion von Jodoformaether. Drainrohr nach der Pfannengegend. Extension.

II. Personalien: Enderle, Albertine, 15 J.
Eintritt in die Klinik: 3. VII. 1906.
Krankheit: Coxitis tbc., Spontane Luxatio obturatoria.

Anamnese:

Familienamnese: Eltern jetzt gesund. Vater hatte 3 mal Lungenentzündung durchgemacht. Zwei Geschwister sind frühzeitig gestorben, eine Schwester starb an Lungenschwindsucht, eine Schwester lebt, ist aber auch lungenkrank.

Ungefähr zwei Jahre vor dem Eintritt in die Klinik hatte Patient das „freiwillige Hinken", das aber bald wieder verschwand so daß Patient wieder frei gehen konnte. August 1905 von neuem Hinken, besonders bei schlechtem Wetter, nirgends Schmerz.

Der behandelnde Arzt legte an das kranke Bein einen Extensionsverband an, der sich bald aber wieder löste. Es wurde nur am kranken Bein extendiert, schräg aufwärts über das hohe Fußende der Bettstelle; der Oberkörper war durch Kissen gestützt, Patient halbsitzend,

Durch einen anderen Arzt wurde ein neuer Verband in derselben Weise angelegt. Das Bein schwoll an, es traten heftige Schmerzen auf. Der Verband wurde abgenommen. Es tat einen Schneller und das Bein rückte herauf. Das linke Bein stellte sich in Beugestellung, fiel dann nach außen und stand etwa ein halbes Jahr in derselben Stellung wie beim Eintritt in die Klinik. Daselbst Behandlung durch Extensionsverbände. Gleichzeitig Extension am Unterschenkel, um das Kniegelenk zu strecken und Extension nach oben, die am Knie und Oberschenkel angreift, um das Bein, das in der Hüfte nach außen umgefallen ist, wieder aufzurichten. Durch häufig erneute Extensionen mit kleinen Richtungsänderungen und allmähliche Verstärkung der Gewichte wird das Bein so weit gestreckt und gedehnt, daß ein gewöhnlicher Coxitis-Extensionsverband mit 8 Pd. am kranken Bein und je 10 Pd. am gesunden Bein und an der kranken Hüfte angelegt werden kann.

Patient ist in der Hüfte immer schmerzfrei.

Das Röntgenbild ergiebt eine Lux. obturatoria.

Fig. 2. Luxatio obturatoria bei tub. Coxitis.

26. XI. Gipsverband in ziemlich stark abduzierter Stellung.
16. XII. Neuer Gipsverband. In diesem Verband geht Pat. gut.
9. I. 07. Gipsverband. Der Fuß wird frei gelassen. Da der Fuß anschwillt, wird der Verband entfernt. Bettruhe.

Patient, die schon mit Dämpfung über beiden Lungenspitzen, links mehr als rechts hereingekommen war, doch ohne katarrhalische Erscheinung, hustet jetzt stark, nimmt sehr wenig Nahrung und wird sichtlich magerer und schwächer.

6. II. Gipsverband zur Heimreise.

III. Personalien: Zipfel, Xaver, 16 J.
Eintritt in die Klinik: am 21. Okt. 1907.
Krankheit: Luxatio coxae sin. patholog.

Anamnese: Unfall am 11. I. 07.

Fall von der Leiter 8 m hoch auf die Tenne. Nach einigen Minuten konnte Patient wieder aufstehen und hinkend nach Hause gehen. Er blieb drei Tage lang im Bett. Er konnte darnach leichte Arbeit unter geringen Schmerzen verrichten. Das Hinken bestand fort. Vom 18. III. 07 in ärztlicher Behand, lung und Bettruhe. Nach vier Wochen Bettruhe wurde ein Streckverband angelegt, der sieben Wochen liegen blieb. Die Schmerzen hörten darauf auf. Als Patient nach 18 Wochen Bettlager aufstand, merkte er, daß das Bein zu kurz war und immer kürzer wurde. Es bestand auch erhöhte Temperatur um 38,5 herum. Patient ging mit Krücken.

Familienanamnese: Eltern und Geschwister sind gesund.

Status praesens: Patient ist sonst gesund. Das linke Bein ist um 8 cm verkürzt. Immobilität nicht ausgesprochen. Adduktion mäßig, desgl. Flexion. Beweglichkeit im Sinne der Flexion, Extension und Rotation in geringem Grade vorhanden.

Trochanter steht hoch. Kopf ist unter den Mm. glutaei zu fühlen.

Das Röntgenbild zeigt Luxation nach oben. Die Pfanne ist aufgehellt, unregelmäßig, ebenso ist der Kopf aufgehellt.

Therapie: Schuh mit hoher Sohle. Der Patient geht damit ohne Beschwerden und wird am 8. Nov. entlassen.

* * *

Im folgenden sollen auf Grund der früheren Ausführungen und der oben angeführten drei Krankengeschichten einige Schlüsse, besonders betreffs der Therapie und ihrer Erfolge, gezogen werden.

Im I. Falle Lienhard, wo das Röntgenbild außer der Coxitis noch eine rechtsseitige Luxatio iliaca ergibt, besteht die Behandlung neben der allgemeinen Therapie in einer beiderseitigen Extension, die offenbar den Zweck hat, die fehlerhafte Stellung des Beines in einer für den späteren Gebrauch möglichst günstigen Stellung zu korrigieren. Es wäre hier ein Kunstfehler gewesen, bei der noch bestehenden Coxitis Einrenkungsversuche zu machen. Wie schon früher ausgeführt wurde, nimmt eine schwere Coxitis, wie sie anscheinend hier vorliegt, einen günstigeren Verlauf, wenn der gegenseitige Druck von dem Gelenkkopf auf die Gelenkpfanne wegfällt, während umgekehrt erfahrungsgemäß hier auf den traumatischen Reiz der Einrenkung hin eventuell der tuberkulose Prozeß von neuem aufflackern würde.

Diese Gefahr ist noch viel mehr bei dem II. Fall Enderle zu berücksichtigen, wo es sich um den seltenen Fall der Luxatio obturatoria handelt. Hier wird der beabsichtigte Zweck, das Bein durch eine geeignete Extension ruhig zu stellen und den Prozeß zum Stillstand zu bringen, nicht erreicht. Es treten Schmerzen auf, das Bein schwillt an. Das Leiden nimmt einen progressiven Verlauf. Da die Destruction offenbar sehr weit vorgeschritten ist, nimmt das Bein bei Abnahme des Verbandes die in der Krankengeschichte beschriebene falsche Stellung ein. Auch hier

kann die Therapie nur in einer sorgsam korrigierten Extension und in der späteren Anlegung eines geeigneten Gehgipsverbandes bestehen. Ein solcher Gehverband verbessert auch die Stimmung des Patienten, der Appetit wird besser, es ist jetzt dem Patienten möglich, sich viel an frischer Luft aufzuhalten.

Gleichwohl hält die Besserung des Befindens nicht an. Da der Gehverband nicht vertragen wird, muß von neuem Bettruhe verordnet werden. Da ausgedehnte Lungenerscheinungen bestehen und der Patient sichtlich immer mehr verfällt, ist hier die typische Refektion der destruierenden Gelenkenden nicht mehr indiciert.

Mehr Aussicht auf Erfolg bietet die Radikaloperation bei dem I. Fall, wo keine anderweitige Tuberkulose vorhanden ist. Diese Operation ist stets indiciert, sobald die Destruction einigermaßen fortgeschritten ist, Fisteln sich ausgebildet haben und das Fieber, die Kraft rasch zu konsumieren droht, besonders wenn eine Mischinfektion eingetreten ist.

Weit günstiger liegen die Verhältnisse bei dem III. Fall Zipfel, wo die Coxitis und die nachfolgende Luxation ganz bestimmt auf ein Trauma, auf den Sturz von einer Leiter zurückgeführt wird. Auch hier läßt sich trotz des Streckverbandes die Luxation nicht aufhalten. Prognostisch steht dieser Fall aber insofern besser da, als es sich hier um einen sonst gesunden Menschen handelt und weil der tuberkulose Prozeß in guter Stellung schnell ausgeheilt ist, vielleicht gerade, weil die Luxation schon frühzeitig eingetreten ist.

Für Fälle dieser Art, wo sich auch eine gewisse Beweglichkeit des Beines eingestellt hat, genügt eine geeignete orthopädische Behandlung, z. B. in unserem Falle das Tragen eines Schuhes mit hoher Sohle.

Zum Schlusse ist es mir eine angenehme Pflicht, Herrn Geh. Hofrat Prof. Dr. Kraske für die Übernahme des Referates und Herrn Privatdozenten Dr. Oberst für die mannigfache Unterstützung bei meiner Arbeit an dieser Stelle meinen herzlichsten Dank auszusprechen.

Litteratur.

HUETER: Klinik der Gelenkkrankheiten 1876.

F. KOENIG: Die Tuberkulose der Knochen und Gelenke 1888.

F. KOENIG: Die spez. Tuberkulose der Knochen- und Hüft-Gelenke. II. Teil: Das Hüftgelenk 1902.

F. KOENIG: Die Tuberkulose der menschlichen Gelenke 1906.

KÖHLER: Die normale und patholog. Anatomie des Hüftgelenks und Oberschenkels in röntgenographischer Darstellung.

F. KRAUSE: Die Tuberkulose der Knochen und Gelenke 1899.

A. OBERST: Die Diagnose d. Hüftgelenkserkrankungen, Zeitschrift f. ärztliche Fortbildung V. Jahrgang, Nr. 17.

PITHA BILLROTH: Handbuch der allgemeinen und spez. Chirurgie.

R. VOLKMANN: Krankheiten der Bewegungsorgane.

ROSER: Die Lehre von den Spontanluxationen des Oberschenkels und die Frage über ihre Einrichtung. Schmidts Jahrbücher Bd. 94. 1857.

ROVSING: Über tuberkulöse Arthritis und Oxtilis lm frühesten Kindesalter. Langenbecks Archiv Bd. 53, 1896.

WEISVOGEL: Über Destruktionsluxationen im Hüftgelenk Jnang. Diss. Würzburg 1886.

WETTE: Über Hüftgelenkserkrankungen nach Coxitis im Säuglingsalter, Zeitschrift der orthopad. Chirurgie Bd. XV.

Handbuch der Chirurgie, herausgegeben von Bergmann, Mikulicz und Bruns.

Lebenslauf.

Ich, Hans Hahn, bin am 3. August 1885 als Sohn des verstorbenen Apothekenbesitzers Julius Hahn in Laband, Oberschlesien, geboren.

Nach bestandener Reifeprüfung am Gymnasium in Beuthen, Ostern 1904, besuchte ich die Universitäten Freiburg i. Br., Breslau, München und Berlin. Das ärztliche Vorexamen legte ich am 26. Juli 1906 in Freiburg i. Br. ab, das med. Staatsexamen beendete ich zu Freiburg i. Br. am 21. Juni 1909.